



**Özel EKOL HASTANESİ**  
RADYOLOJİ ÜNİTESİ ÇEKİM  
PROTOKOLLERİ LİSTESİ



**1- GRAFİ ÇEKİM PROTOKOLLERİ:**

	YETİŞKİN				ÇOCUK				BUCKY	
	AP		LAT		AP		LAT		VAR	YOK
BAŞYÜZ	Kv	mAs	Kv	mAs	Kv	mAs	Kv	mAs		
KAFA	65	12,5	70	16	55	10	65	10	X	
WATERS-SİNUS	65	12,5			55	10			X	
MANDIBULA	65	12,5			55	10			X	
SCHULLER	65	12,5			55	10			X	
STENWERS	65	12,5			55	10			X	
TOWNE	65	12,5			55	10			X	
	YETİŞKİN				ÇOCUK				BUCKY	
	AP		LAT		AP		LAT		VAR	YOK
KARIN-AKCIĞER	Kv	mAs	Kv	mAs	Kv	mAs	Kv	mAs		
AKCIĞER	60	12,5	80	12,5	55	10	65	10	X	
STERNUM			75	14			70	12,5	X	
TELERADYOGRAFİ	70	10			60	10			X	
ADBG	60	12,5			55	12,5			X	
DÜSG	70	14			60	10			X	
	YETİŞKİN				ÇOCUK				BUCKY	
	AP		LAT		AP		LAT		VAR	YOK
VERTEBRA	Kv	mAs	Kv	mAs	Kv	mAs	Kv	mAs		
SERVİKAL	60	12,5	70	12,5	55	12,5	60	12,5	X	
TORAKAL	70	14	85	16	65	12,5	70	14	X	
LUMBOSACRAL	70	14	85	16	65	12,5	70	14	X	
SACRUM	75	16	85	16	65	14	70	16	X	
KOKSIKS	75	16	85	16	65	14	70	16	X	
	YETİŞKİN				ÇOCUK				BUCKY	
	AP		LAT		AP		LAT		VAR	YOK
ALT-EKSTREMİTE	Kv	mAs	Kv	mAs	Kv	mAs	Kv	mAs		
PELVIS	75	16	85	16	65	14	70	16	X	
KALÇA	75	16	85	16	65	14	70	16	X	
FEMUR	65	16	60	16	60	14	60	12,5	X	
TİBİA-FİBULA	55	14	58	14	55	12,5	55	12,5	X	
AYAK BİLEĞİ	44	8	44	10	42	8	42	8	X	
AYAK	40	5,6	44	8	40	5,6	42	6	X	
	YETİŞKİN				ÇOCUK				BUCKY	
	AP		LAT		AP		LAT		VAR	YOK
ÜST-EKSTREMİTE	Kv	mAs	Kv	mAs	Kv	mAs	Kv	mAs		
EL	40	4	42	4	40	4	40	4	X	
EL BİLEK	44	5,6	44	8	42	5,6	44	8	X	
RADİUS-ULNA	44	8	44	10	44	5,6	44	8	X	
HUMERUS	60	12,5	70	12,5	55	12,5	60	12,5	X	
KLAVİCULA-SCAPULA	60	12,5	70	12,5	55	12,5	60	12,5	X	



## 2- MRG ÇEKİM PROTOKOLLERİ

<b>1.KARDİAK RUTİN (ROUTINE CARDIAC)</b> T1-tse-bh-four-chamber short-axis tf2d-bh-cine-four-chamber short-axis	<b>2.KARDİAK PERFÜZYON (Cardiac perfusion)</b> tf2d-bh-4chamber tf2d-bh-short-axis tf2d-retro-bazal midle apex tfl-sr-dyn-3slices(yerını gormek için) ılac tfl-sr-dyn-3slices tf2d-retro-bazal midle apex tf2d- bh -4 chamber T1 scout fl3d-ır-short-axis fl3d-ır-4 chamber tfl25-t1-psır-segmented tfl65-psır-t1-1slicce fl3d 51 seg ır	<b>3.MEME (BREAST)</b> t2 tırm tra t1 tse tra t1 fl3d dyna(ılac vermeden bos alınır) ılac t1 fl3d dyna(6 faz) t1 tse tra fs t1 tse sag fs(sag ve sol memeye ayrı alınır)	<b>4.SLİCONE MEME (BREAST)</b> t1 se tra t2 tırm tra slıcone t2 ps3d tra t2 tırm tra t2 tse sag
<b>5.MRKP (MRCP)</b> t2 tse 3d rst cor 384 trıg(agır t2) t2 tse 3d rst tra 384 trıg respiratorlu(nefes tutturmasız) ıstenırse nefes tutturarak t2 haste cor t2 haste tra agır t2 lerden mıp yapılır	<b>6.EL-BİLEK (WRIST)</b> t1 se cor pd tse fs cor t2 tırm cor t1 se tra t2 tse tra fs t1 se sag t2 fl3d fs cor t2 fl3d fs sag	<b>7.EL (WRIST)</b> t1 se cor t2 tse fs cor t2 tse tra t2 tse fs tra t1 se tra t1 se sag	<b>8.DİRSEK (ELBOW)</b> t1 se cor t2 tırm cor pd tse fs cor t1 se tra pd+t2 tse tra t1 se sag pd tse fs sag
<b>9.ON KOL (FRONT ARM)</b> t1 se sag t2 tse sag t2 tse tra t1 se tra t2 tırm tra t1 se cor	<b>10.AYAK BİLEĞİ (ANKLE)</b> t2 tırm sag t1 se sag pd tse tra fs t2 tse tra fs t1 se tra t2 tse cor t2 fl3d cor	<b>11.AYAK (FOOT) (NORINOMA)</b> t2 tırm sag t1 tse cor pd+t2 tse cor fs t1 tse cor t1 tse tra t2 tırm tra ılac t1 tse cor fs t1 tse tra fs t1 tse sag fs	<b>12.AYAK (FOOT) (OSTEOMYELİT)</b> t1 tse sag t2 tırm sag t2 tse fs tra t2 tse cor t1 tse cor pd tse cor fs t1 tse cor fs ılac t1 tse cor fs t1 tse sag fs
<b>13.achilles tendon</b>	<b>14.ALT ABDOMEN</b>	<b>15.OVER</b>	<b>16.CERVIKS (CERVIX)</b>



**Özel EKOL HASTANESİ**  
**RADYOLOJİ ÜNİTESİ ÇEKİM**  
**PROTOKOLLERİ LİSTESİ**



T.C. Sağlık Bakanlığı

t1 se sag t2 tırm sag t1 se tra pd tse tra t2 tse tra fs t2 tse cor	(lower abdominal) t1 tse cor t2 tse sag t2 tse tra t2 tse fs tra t1 tse tra t1 tse tra fs ilac t1 tse fs tra t1 tse fs cor t1 tse fs sag difüzyon	t2 tse cor t2 tse sag t2 tse tra t1 tse tra t1 tse fs tra ilac t1 tse fs tra t1 tse fs cor t1 tse fs sag difüzyon	over rutinine ek olarak dinamik t1 fl3d vıbe fs sag alınır 5 faz ve ilac sonrası ıki plan t1 tse fs tra t1 tse fs sag
<b>17.Endometrium</b> t2 tse cor t2 tse sag t2 tse tra t1 tse tra ilac t1 fl3d tra dinamik(5 faz) t1 tse fs tra t1 tse fs cor	<b>ANJIO</b> <b>18.renal mra ve karotid mra</b> core-bolus fl3d ce cor high-res(bos alınır ilaclı 3 faz )	<b>19.PERİFERAL MRA</b> fl3d ce cor(abdomen,femur,tıbia ayrı ayrı alınır bos ve ilac sonrası 3 faz)	<b>20.BEYİN (BRAIN) MRA</b> tof fl3d tra
<b>21.BEYİN MRV VENOGRAFİ (MRV brain venography)</b> tof fl2d sag tof fl2d cor venografiyi biz artık ilaclı alıyoruz. ilk olarak ilacsız sonra ilac verip 2 faz daha gönderiyoruz	<b>22.BEYİN PERFÜZYON (BRAIN PERFUSION)</b> ep 2d perf tra ilac sekansdan 5 saniye sonra veriliyor	<b>23.SİSTERNOGRAFI</b> 2mm ile alınır t2 tse sag fs t2 tse cor fs t2 tse tra fs (agir t2 ler) t1 se cor	<b>24.KALCA (HIP)</b> t1 se cor pd tse fs cor t2 tırm cor t1 se tra T2 tse tra ıstlenen kalcaya yonelik pd tse tra fs t1 se sag
<b>25.FEMUR</b> t2 tırm cor t1 tse cor t2 tse tra t2 tse fs tra t1 tse tra t1 tse sag	<b>26.KURURİS (cruris)</b> pd tse fs cor t1 tse tra t2 tse tra fs pd tse tra fs t1 tse sag t2 tse sag fs	<b>27.PELVIS</b> t1 se cor t2 tse tra t2 tse tra fs t1 se tra t2 tse sag ilac t1 se fs tra t1 se fs cor t1 se fs sag	<b>28.PROSTAT</b> t2 tse sag t2 tse tra t1 se tra t2 tse cor
<b>29.DİZ (KNEE)</b> pd tse fs cor t1 se cor pd se sag t2 tırm sag pd tse fs tra t2 3d sag dess (ön ve arka çapraz bağa yönelik)	<b>30.OMUZ (shoulder)</b> pd tse fs tra pd tse fs cor t2 tse fs cor t1 se sag t2 tse sag	<b>31.ÜST ABDOMEN (upper abdomen)</b> t1 fl2d cor bh t1 fl2d tra bh t1 fl2d inop tra bh t2 tse tra t2 tse tra fs ilac t1 fl3d vıbe fs tra dinamik 5 faz	<b>32.SURRENAL</b> t1 fl2d inop cor bh t1 fl2d inop tra bh t2 tse tra

<i>Doküman No</i> <b>RG.LS.03</b>	<i>Yayın Tarihi</i> <b>25.06.2016</b>	<i>Revizyon No</i> <b>00</b>	<i>Revizyon Tarihi</i> <b>-</b>	<i>Sayfa No</i> <b>3 / 9</b>
--------------------------------------	--	---------------------------------	------------------------------------	---------------------------------



**Özel EKOL HASTANESİ**  
**RADYOLOJİ ÜNİTESİ ÇEKİM**  
**PROTOKOLLERİ LİSTESİ**



		t1 fl2d tra fs t1 fl2d cor fs	
<b>33.PENİL</b> t2 tse sag fs t1 se sag t2 tse sag t2 tse tra t1 se tra t2 tse cor ilac t1 se fs tra t1 se fs cor t1 se fs sag	<b>34.TME</b> t1 se sag(20 kesit 10 kesit sag 10 kesit sol tarafa yerleştirilir) t2 tse cor t1 se cor t1 fl2d sag(12 kademe 6kademe ceneyi acmak için 6 kademe ceneyi kapatmak için)	<b>35.TÜM VUCUT (WHOLE BODY)</b> t2 tirm cor t1 tse cor t1 tse sag(vertebralara yonelik alınır) (bas ve govde iki ayrı alınır hasta ters yatırılır kalan kısımlar devam edilir femurve ve tıba kısımları eger ayaklar gırmıyorsa o da ayrı alınır alt kısımlara t1 tse sag alınmaz)	<b>36.BEYİN MS PROTOKOLÜ (PROTOCOL MS BRAIN)</b> t2 flair tra t1 se tra t2 tse tra t2 tse cor t2 flair sag t2 pd sag ilac t1 se cor t1 se tra
<b>37.BEYİN EPİLEPSİ PROTOKOL (brain epilepsy protocol)</b> t1 se sag açılı olarak t1 se tra t2 tse tra t1 tirm cor t2 flair cor t2 mpr cor	<b>38. RUTİN BEYİN (ROUTINE BRAIN)</b> T2 tse cor T2 tse tra T2 flair tra T1 se sag T1 se tra	<b>39. SERVİKAL- TORAKAL-LUMBAL MS PROTOKOLÜ (cervical-thoracic- lumbar MS protocol)</b> T1 se sag T2 tse sag Pd sag T1 se tra (ardışık yani continue, disk aralığı değil) pd tra (ardışık yani continue, disk aralığı değil) T2 tse tra disk aralıkları (rutindeki gibi) İlaç sonrası: T1 se sag T1 se tra (ardışık yani continue, disk aralığı değil)	<b>40.SERVİKAL- TORAKAL-LUMBAL RUTİN (cervical- thoracic-lumbar MS protocol)</b> T1 se sag T2 tse sag T2 tse tra (disk aralıkları)
<b>41. HİPOFİZ MR (pituitary gland)</b> T1 se cor T1 se sag T2 tse cor İlaç sonrası: Dinamik fl2d Rutin zamanlı T1 se cor ve T1 se sag		<b>42. İNTERNAL AKUSTİK KANAL (Internal auditory canal)</b> Transvers planda yağ baskılamalı tse T2, Yağ baskılamalı Transvers se T1, koronal se T1, IVKM sonrası aksiyel, sagittal ve koronal yağ baskılamalı se T1	
<b>43. SKROTAL (SCROTAL MRI PROTOCOL) MR PROTOKOL-Testiküler neoplazma:</b> Hasta supin pozisyonda skrotumları yukarı toplayıp bacakları kapatacak ve penis karın duvarına doğru yatırılacak. FOV: 16 cm 12.5-cm circular multipurpose surface coil (yüzeyel koil) skrotum üzerine santralize edilir.			

<b>Doküman No</b> RG.LS.03	<b>Yayın Tarihi</b> 25.06.2016	<b>Revizyon No</b> 00	<b>Revizyon Tarihi</b> -	<b>Sayfa No</b> 4 / 9
-------------------------------	-----------------------------------	--------------------------	-----------------------------	--------------------------





4 mm kesit kalınlığı  
aksiyel ve koronal : T1 ve T2  
ilave olarak axial fat-suppressed T1-weighted images  
Yüksek çözünürlüklü dual-eko (in-faz ve out faz) aksiyal T1 ağırlıklı spoiled gradient-eko sekansları da yağ-su katkı maddeleri tanımlamak için kullanılır.  
Yağ baskılı, kontrastlı üç boyutlu (3D) aksiyel ve koronal düzlemlerde T1 ağırlıklı fast spoiled gradient hatırlattı eko (FSPGR) görüntüleri elde edilir. Buna ek olarak, kontrastlı yağ baskısız FSPGR görüntüler sagittal planda elde edilir.

#### 44.SÜRRENAL MR PROTOKOL:

- \*Yağ baskılamalı T2 ağırlıklı görüntülerde normal adrenal çevresindeki yağ planlarına göre çok , parlak görülür.
- \*kontrastlı mr kitlelerin kontrastlanma paternleri hakkında bilgi verir.
- \*lipid varlığı (örneğin in faz, out faz ve yağ baskılama gibi) T1 ri yüksek sinyalli lezyonlar ( subakut kanama ve yağ içeren adrenal kitleler) ayırt edilir.
- \* T1-weighted gradient echo sequences in and out of phase in the axial and coronal planes, slice thickness of 3 to 5 mm;
- \*T2-weighted TSE sequences with lipid saturation in the axial plane, slice thickness of 3 to 5 mm;
- \*T2-weighted HASTE sequences of the coronal plane, slice thickness of 5 mm.
- \* intravenous contrast agents (to differentiate solid lesions from hemorrhages), pheochromocytoma da sınırlı tutulmalıdır. Axial imajlar standarttır. koronal ve sagittal görüntüler büyük adrenal kitlelerin anatomik ilişkileri göstermek için yararlı olabilir .

### 3- BT ANJİOGRAFİ (CT ANGIOGRAPHY) PROTOKOLLERİ-Hazırlık aşamasında

KAROTİS CT ANJİOGRAFİ		
	64 kesitli MDCT	16 kesitli MDCT
Endikasyon	Carotid stenosis	
Current mAs/ Rotation time (sec)	110/ 0.33	120/ 0.5
Collimation (mm)	64x0.6	16x0.75
Slice thickness (mm)	0.6	0.6
Pitch	1.2	1.1
Kernel	B25f	B20f
Reconstruction interval (mm)	0.4	0.7
Görüntü elde etme yönü	cranio-caudal	cranio-caudal



#### KAROTİS CT ANJİOGRAFİ PROTOKOL

**Scan delay (sec):** Gecikme zamanı  
**1.** 15 sn yaklaşık gecikme süresi (sec empirical delay)  
**2. Bolus tracking:** ROI aortik arka yerleştirilmeli ve eşik değeri (threshold set) 70 HU seçilmelidir.

**3D teknikleri:**  
-VRT/MIP: standarttır.  
-koronal ve sagittal MIP: 0.7-1.0 mm RI (rekonstrüksiyon intervalı) %50 sectional overlapping ile elde olunmalıdır.

**Recon direction:** Coronal  
Topogram: Lateral

**IV contrast miktarı (volume):**  
-100 cc 350 ve 320 lik

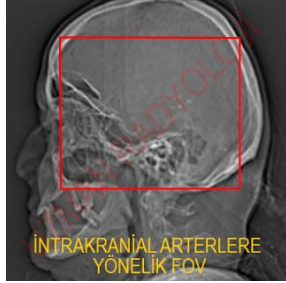
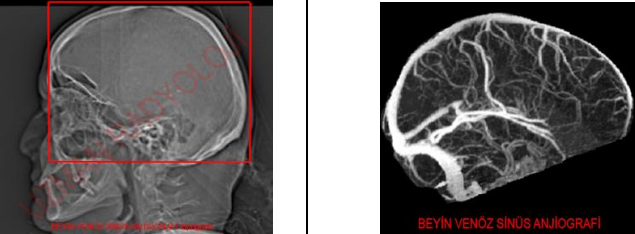
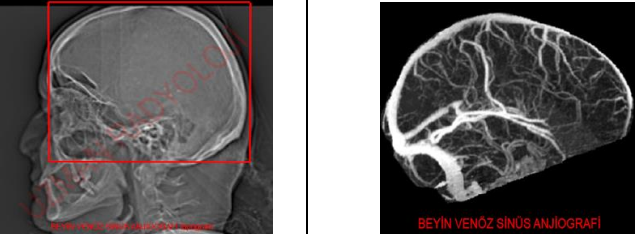
**Injection rate (injeksiyon hızı)**  
-4cc/sec:sn  
-Kübital venden otomatik enjektörle verilmelidir.



# Özel EKOL HASTANESİ

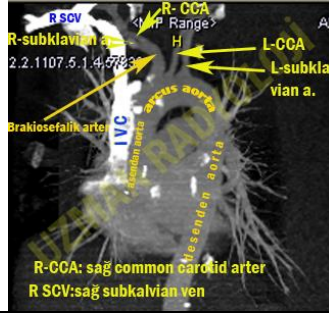
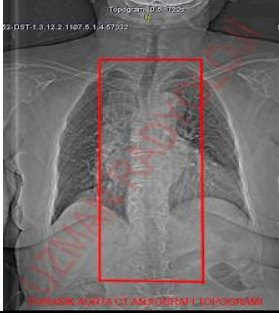## RADYOLOJİ ÜNİTESİ ÇEKİM PROTOKOLLERİ LİSTESİ



<p><b>BAŞ-BEYİN 16 MDCT angiography</b> KV/Effective mAs/Rotation time (sec) :120/100/5 Detector Collimation (mm) : .75 Slice Thickness (mm): 0.75 Feed / Rotation (mm): 15.0 Kernel: H20f / B60s Increment (mm): 0.5 Image Order: ca-cr IV Contrast Volume and Type: 100-120 ,350 lik Injection Rate : 3-4 sec Scan Delay (sec) : 15-18 sec 3D Technique Used: Volume rendering, MIP</p>	 <p>İNTRAKRANİYAL ARTERLERE YÖNELİK FOV</p>	<h3>İNTRAKRANİYAL ARTERLERE YÖNELİK CT ANJİYO PROTOKOLÜ</h3> <p>Serebral arterlerin iyi bir incelemesi için kesitler ince (section thickness: 0.6-1.25 mm ) seçilmelidir. Kesitler örtüştürülerek (overlapping) ve RI ni 0.4 ile 0.8 arasında seçilerek rekon yapılmalıdır.</p> <p><b>Scan delay (sec): Gecikme zamanı</b> -Standart gecikme zamanı 20 sn dir. -<b>Bolus tracking</b> kullanışlı değildir. -Test bolus bireysel incelemede kullanılabilir.</p> <p><b>3D teknikleri:</b> -VRT/MIP: koronal ve transvers MIP. <b>IV contrast miktarı (volume):</b> -70 cc 350 ve 320 lik <b>Injection rate (injeksiyon hızı)</b> -3.5-4 cc/sec:sn</p> <p>Topogram: lateral, FOV : sentrum semiovale-kafa tabanı <b>Pich: 0.5</b></p>
<p><b>BEYİN VENÖZ SİNÜS ANJİOGRAFI</b></p> <ul style="list-style-type: none"><li>KV/Maximal tube current mAs/: 120/350</li><li>Detector Collimation (mm): 64X1.25</li><li>Slice Thickness (mm): 1.25</li><li>Pitch:0.5</li><li>Reconstruction Interval:0.9 mm</li><li>Image Order (acquisition) Ca-Cr</li><li>IV contrast volume and type: 65-80 cc -350lik</li><li>Injection Rate:4-5 ml/sn, ardından 30 ml salin</li><li>Scan delay (sec): 45-50 saniye</li><li>3D technique used: MIP</li><li>FOV: C1 den vertekse kadar (22 cm)</li></ul>	 <p>BEYİN VENÖZ SİNÜS ANJİOGRAFI</p>	<h3>BEYİN VENÖZ SİNÜS ANJİOGRAFI</h3> <p>Topogram: Lateral. <b>FOV</b> un kapsama alanı: Kranialde vertekse kaudalde ise kafa tabanına kadar uzanmalıdır.</p> <p><b>Scan delay (sec): Gecikme zamanı</b> -Standart gecikme zamanı 100 sn dir. -Bazı otorler standart gecikme olarak, kontrast enjeksiyonu başladıktan sonra 45-50 saniyeyi önermektedir (5).</p> <p>Kranial arter ve venöz sinüs incelemesinde kesitler kaudokranial yönde alınmalıdır.</p> <p><b>IV contrast miktarı (volume):</b> -70 cc 350 ve 320 lik</p>
<p><b>TORASİK AORTA 64 MDCT ANJİOGRAFI PROTOKOL</b></p> <ul style="list-style-type: none"><li>KV/Effective mAs/ Rotation time (sec): 120/ 250 / 0.33</li><li>Detector Collimation (mm): 0.6</li><li>Slice thickness (mm): 0.75 mm (thin)</li><li>Pitch: 0.7</li><li>Kernel: B20f smooth (thin)</li><li>Reconstruction interval: 0.5mm (thin)</li><li>Image order (acquisition): Cr-ca</li><li>Oral contrast: water (su)</li><li>IV contrast volume and type: 120 cc 350 lik</li><li>Injection rate: 3-3.5cc/sec</li><li>Scan delay (sec): 30 sn ya da bolus tracking</li><li>3D technique used: VRT of MIP</li></ul>	 <p>BEYİN VENÖZ SİNÜS ANJİOGRAFI</p>	<h3>AORTA CT ANJİOGRAFI PROTOKOL</h3> <p>Anevrizma, istmus stenozu, muhtemel diseksiyon durumlarında endikedir.</p> <p><b>Scan delay (sec): Gecikme zamanı</b> -Standart gecikme zamanı 20-30 sn dir. -<b>Bolus tracking mutlaka kullanılmalıdır.</b> <b>ROI: Desenden aorta, treshold 100 HU.</b> 3D teknikleri: -VRT/MIP: koronal ve sagital.</p> <p><b>IV contrast miktarı (volume):</b></p>



Özel **EKOL HASTANESİ**  
RADYOLOJİ ÜNİTESİ ÇEKİM  
PROTOKOLLERİ LİSTESİ



-100-120 cc 350 ve 320 lik  
**Injection rate (injeksiyon hızı)**  
-4 cc/sec:sn: mümkünse sol antekübital venden verilmelidir.  
**Topogram:** anterioposterior , **FOV**  
:Supraklavikular-simfizis pubis kaudali  
İmajlar kraniokaudal elde olunmalıdır.

KORONER ARTER CT ANJİOGRAFI		
	64 ket.MDBT	16 ket.MDBT
Current mAs	620	770
Rotation time (sec)	0.33	0.37
Collimation (mm)	64x0.6	16x0.7
Slice thickness (mm)	0.6	1
Pitch	0.2	0.25
Kernel	B25f	B30f
Reconstruction interval (mm)	0.3	0.5
Görüntü elde etme yönü	cranio-caudal	cranio-caudal

**KORONER ARTERLER:**

**Altmışdört ve daha fazla dedektör** içeren CT cihazlarında çekim sırasında kalp hızı önemli değildir. 64 dedektörden az olan cihazlarda kalp atımı **70 in** üzerinde ise klinik kontrendikasyon yoksa beta blocker ile premedikasyon yapılmalıdır(1).  
**EKG tetikleme** kullanılmalıdır.  
**3D teknikleri:** Oblig MIP sol ana koranal artere ve onun ana dalı olan LAD ye paralel yapılmalıdır. yanısıra RIVA ve RCA ya paralel MIP imajlar da elde olunmalıdır.

**Scan delay (sec):**

**-Bolus tracking**

**-ROI: asendan aortaya** konmalıdır.

-Test bolus+6 sn gecikme zamanı (2)

**IV contrast miktarı** (volume):

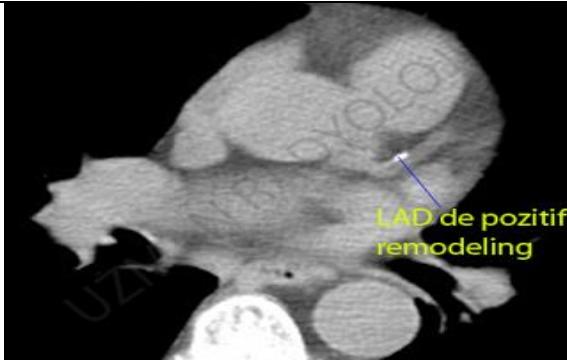
-80 cc 350 ve 320 lik (2)

**Injection rate** (injeksiyon hızı)

-4 cc/sec:sn

**Topogram:** Anterioposterior.

**FOV:** kraniyalde trakea bifurkasyonundan başlayıp kaudalde ise diafragma düzeyini kapsamalıdır.



**KORONER ARTER KALSİYUM SKORLAMA**

Koroner anjiyoyla karşılaştırıldığında kesitler biraz daha kalın elde olunur.

Kontrast madde gerekmez.

**PULMONER ARTER CT ANJİO (pulmoner emboli)**

- KV / mAs / Time per Rotation (sec):140 / 100 / .5

- Detector Collimation (mm) :1

- Slice Thickness (mm): 1.25

- Data Reconstruction Interval (mm) :1

- Table Speed (mm per rotation) / Pitch:6 / 6

- IV Contrast Volume :100 cc 350 lik

- Injection Rate: 3 cc / sec

**MDCT ANJİO PROTOKOL**

\*supin pozisyonda

\* Eger bolus tracking yoksa

-Nabıza göre tahmini bekleme süresi (12-18 sn)

\* Bolus tracking:

-trigger 100 HU

-pulmoner trunkus (ROI nin yeri)

-problem: infantlarda trigger

konamıyor

10 kg min altında

bunlarda ampirik gecikme

\* Kapsama alanı:

arkus aorta ile diyafragma

arasında kalan alan

\* 100 ml kontrast madde , 3.8 ml / sn

\* Mümkünse sol kol antekübital ven



Özel **EKOL HASTANESİ**  
RADYOLOJİ ÜNİTESİ ÇEKİM  
PROTOKOLLERİ LİSTESİ



T.C. Sağlık Bakanlığı

**ABDOMİNAL MEZENTER DAMARLAR CT ANJİOGRAFI**

ISKEMİK BARSAK	64 kesit MDCT	16 kesit MDCT
Collimation (mm)	64X0.6	16X0.75
Slice thickness (mm)	0.75	1
Pitch	1.2	1.1
Kernel	B25f	B20f
Reconstruction interval (mm)	0.5	0.7
Görüntü elde etme yönü	cranio-caudal	cranio-caudal
Oral contrast	Su (1000 cc)	Su (1000 cc)

**ABDOMİNAL DAMARLAR CTA (MEZENTER DAMARLAR)-İSKEMİK BARSAK**

Yandaki tabloda gösterilen parametreler hem arteriyel hem de venöz inceleme için geçerlidir. Vasküler patolojiler daha çok damarların orjin düzeyinde yer almaktadır.

Renal arterler ise ince kesit ve RI 0.6 ile elde incelenmelidir.

**3D teknikleri:** MIP, VRT ve MPR. Aksiyel imajlar özellikle incelenmelidir.

**Scan delay (sec):Gecikme zamanı**

**-Bolus tracking**

**-ROI:** sol atrium düzeyinde desendan aortaya konmalıdır.

**-yaklaşık gecikme zamanı: arterial faz için 25 saniye , venous faz için 50 saniye**

**IV contrast miktarı (volume):**

**-120 cc 350 lik (2)**

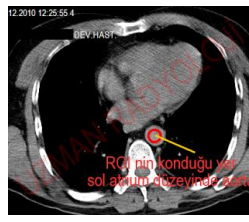
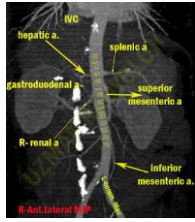
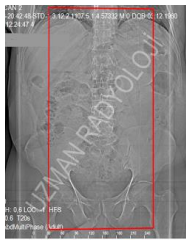**Oral kontrast madde:** 1000 cc su içirilmelidir.

**Injection rate (injeksiyon hızı)**

**-4 cc/sec:sn**

**Topogram:** Anteriposterior.

**FOV:** kranialde kalbin atrioventriküler düzeyden başlayıp kaudalde simfizis pubisin alt kenarı düzeyine kadar. transvers planda ise satralde karnın 2/3 ünü kapsamalıdır.



**64 kesit MDCT RENAL CT ANJİOGRAFI**

Collimation (mm)	kontrastsız 64x0.6 kontrastlı 64x0.6
Slice thickness (mm)	kontrastsız 5 kontrastlı 0.6
Reconstruction interval (mm)	0.6
Görüntü elde etme yönü	cranio-caudal
Kernel	B25f

**İLİOFEMORAL DAMARLAR CT ANJİOGRAFI**

	64 kes MDCT	16 kes MDCT
Collimation (mm)	64X0.6	16X1.5
Slice thickness (mm)	1	1
Pitch	0.80	0.95
Kernel	B25f	B25f
Reconstruction interval (mm)	0.7	1.5
Görüntü elde etme yönü	cranio-kaudal	craniokaudal

**Jugular vein thrombosis MDCT VENOGRAPHY**

KV/Effective mAs/Rotation time(sec):120/200/0.33

Detector Collimation (mm): 0.6

Slice Thickness (mm): 3 or .75

Pitch: 0.9

Kernel: 31

Reconstruction Interval: 3 or .5

Image Order (acquisition): Cr-ca

IV contrast volume and type: 100 cc of Omnipaque

Injection Rate: 3 cc/sec

Scan delay (sec): 40 to 50

3D technique used: VRT MIP

**ALT EKTREMİTE 64 MDCT VENOGRAFI**

KV/Effective mAs: 120/150

Detector Collimation (mm): 64X0.6

Slice Thickness (mm): 1

Pitch:1.5

Reconstruction Interval:0.7 mm

Image Order (acquisition):Cr-ca

IV contrast volume and type: 100-120 cc -350lik

Injection Rate:2.5-3 ml/sn, ardından 30 ml salin

Scan delay (sec): Yaklaşık gecikme:2.5-3 dakika

3D technique used: VRT, MPR

FOV: L4 vertebradan başlayıp ayak ucuna kadar



**Özel EKOL HASTANESİ**  
**RADYOLOJİ ÜNİTESİ ÇEKİM**  
**PROTOKOLLERİ LİSTESİ**



T.C. Sağlık Bakanlığı

Hazırlayan	Hazırlayan	Kontrol Eden	Kontrol Eden
Radyoloji Uzmanı Uzm.Dr.Ömür ÖKTEN	Kalite&Akreditasyon Sorumlusu Canşah YAYICI	Hastane Müdürü Mustafa İŞİKTAŞI	Tedavi ve Bakım Hiz. Müdürü Yeşim İNCİ
Son Kontrol		Onay	
Kalite Yönetim Direktörü Prof. Dr. Tuncay ÇAĞLAR		Başhekim Op.Dr. Sühan GAZİOĞLU	