



Özel Ekol Hastanesi

GÜVENLİ ANESTEZİ VE HAVA YOLU YÖNETİMİ KONTROL FORMU



Operasyon/Girişim: Elektif Acil

Hastanın Adı Soyadı:

Protokol No:

Tarih:

Operasyonun Adı:

Doğum Tarihi:

Açlık Süresi: <4s 4-6s 6-8s >8s

PREOPERATİF MUAYENE

Evet Hayır

Boy:

VA:

VKİ:

ASA 1 2 3 4 5

Ek Hastalıklar:

Aspirasyon Riski Yok Var

İlaç Kullanım Öyküsü Yok Var

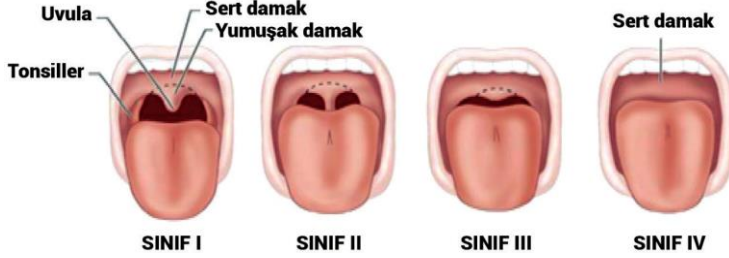Bilinen Allerji Yok Var

Uyku Apnesi Yok Var

HAVA YOLU MUAYENESİ

Ağız Açıklığı < 4 cm ≥ 4 cm

Mallampati Skoru 1 2 3 4



Sternomental Mesafe

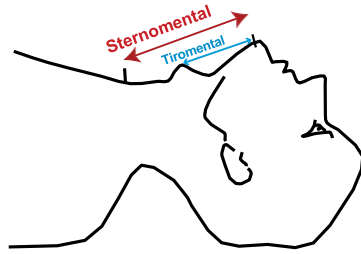
<12 cm ≥12 cm

Tiromental Mesafe

<6 cm ≥6 cm

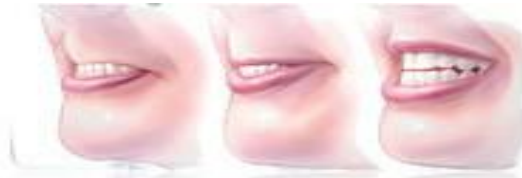Boyun Hareketleri

Kısıtlı Normal



Üst Dudak İsrırma TeSti

1 2 3



Retro/Mikrognati Var Yok

Sakal/Bıyık Var Yok

Diş Protezi (Mobil) Var Yok

BEKLENEN ZOR HAVA YOLU

Hayır Evet

Açıklama/Öneri:

Notlar:

EKİPMAN

Evet **Hayır**

Oksijen kaynağı dolu ve çalışıyor

Anestezi makinesi açık/fişe takılı

Kaçak testi yapıldı

Uygun devre boyutu seçildi

Vaporizatör dolu ve yerinde

Sodalime'da renk değişikliği yok

Atık sistemi çalışıyor

Aspiratör boş ve etkin çalışıyor

Monitör açık, alarm ayarları yapıldı

İLAÇLAR

İntravenöz yol çalışıyor

İlaçlar ve mayiler hazır

Resüsitasyon ilaçları hazır

HAVA YOLU EKİPMANI

Balon-Valf-Maske Maske Trakeal Tüp

Airway Sabitleyici Stile

Enjektör Buji Magill

DL. → Mac Miller McCoy

VL. → Mac Açılı Kanallı

Supraglottik Hava Yolu Cihazı

1. Jenerasyon 2. Jenerasyon

Fiberoptik Bronkoskop

Krikotirotoni Seti

Cerrahi Hava Yolu Seti

Diğer:

Doküman No

AH.FR.08

Yayın Tarihi

01.01.2008

Revizyon No

03

Revizyon Tarihi

13.03.2024

Sayfa No

1 / 2

HAVA YOLU YÖNETİMİ/İŞLEM

- GA Uyanık Diğer
Preoksijenasyon Hayır Evet %.....O₂/dk
 Nazal Kanül Yüz Maskesi HFNO Diğer

YÜZ MASKESİ

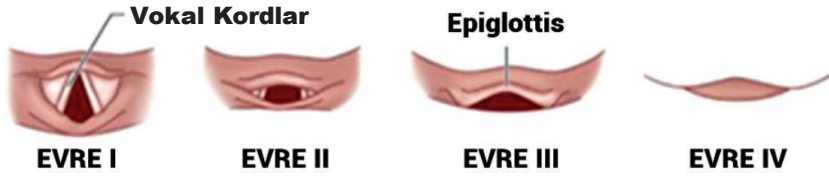
- Başarılı Kolay Zor Başarısız

AIRWAY

- Hayır Evet No:

LARİNGOSKOPI

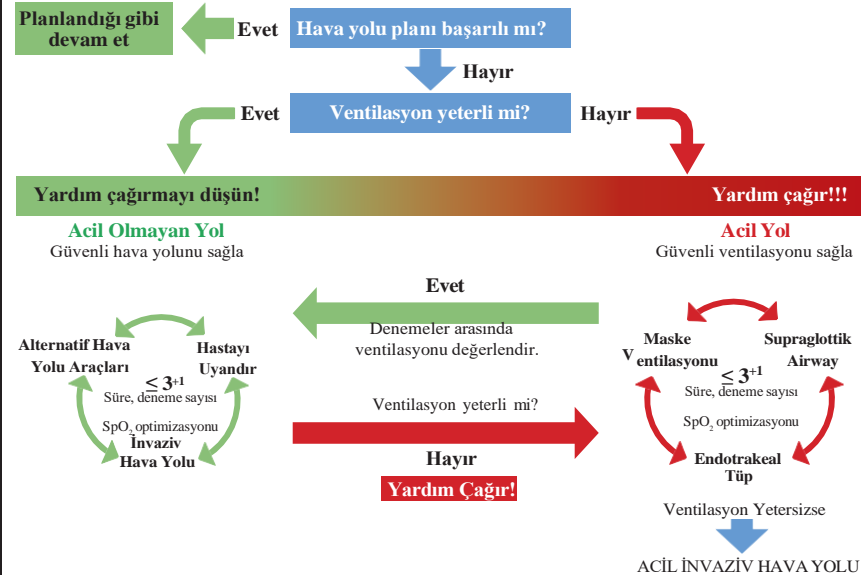
- DL. → Mac Miller McCoy No:.....
 VL. → Mac Açılı Kanallı No:.....
 Başarılı Kolay Zor
 Başarısız
Girişim Sayısı 1 2 3 >3
Cormack-Lehane 1 2 3 4

**SUPRAGLOTTİK HAVA YOLU ARACI (SGA)**

- Klasik Proseal Diğer No:.....
 Başarılı Kolay Zor
 Başarısız
Girişim Sayısı 1 2 3 >3

TRAKEAL ENTÜBASYON

- Oral Nazal
ETT: Kafalı Kafsız Spiralli No:.....
Girişim Sayısı: 1 2 3 >3
 Başarılı Kolay Zor
 Başarısız
 Buji Stile Fiberoptik Bronskop
 Diğer Krikotiroidotomi Trakeotomi
 Başarılı Kolay Zor
 Başarısız

**HAVA YOLU YÖNETİMİ SONRASI****ENTÜBASYON KONTROLÜ**

- EtCO₂ Oskültasyon Diğer

HAVA YOLU YARALANMASI

- Yok Var
 Uygun Tüp Tespiti

ZOR HAVA YOLU BİLDİRİMİ

- Zor Hava Yolu Var SBYS Kaydı Yapıldı

EKSTÜBASYON

- Ekstübasyon Kontrol Listesi
Ekstübasyon Sonrası Komplikasyon
 Yok Var
 Laringo/Bronkospazm
 Desatürasyon
 Negatif Basıncılı Pulmoner Ödem
 Diğer

ENTÜBE TRANSFER

- Hayır Evet

NOTLAR:**EKSTÜBASYON KONTROL LİSTESİ**

Kas tonusu yeterli mi?
Sedasyon/anestezi sonlandı mı?
Hava yolu problemi var mı?
Ventilatörden ayrılmaya engel durum var mı?

% 100 O₂/dk ile oksijenasyon
Uygun pozisyon/Aspirasyon
Reentübasyon hazırlığı var mı?

Ekstübasyon

Hava yolunun desteklenmesi
Yeterli oksijenasyon ve ventilasyonun teyidi

Anestezi Uzmanı
Ad Soyad, İmza